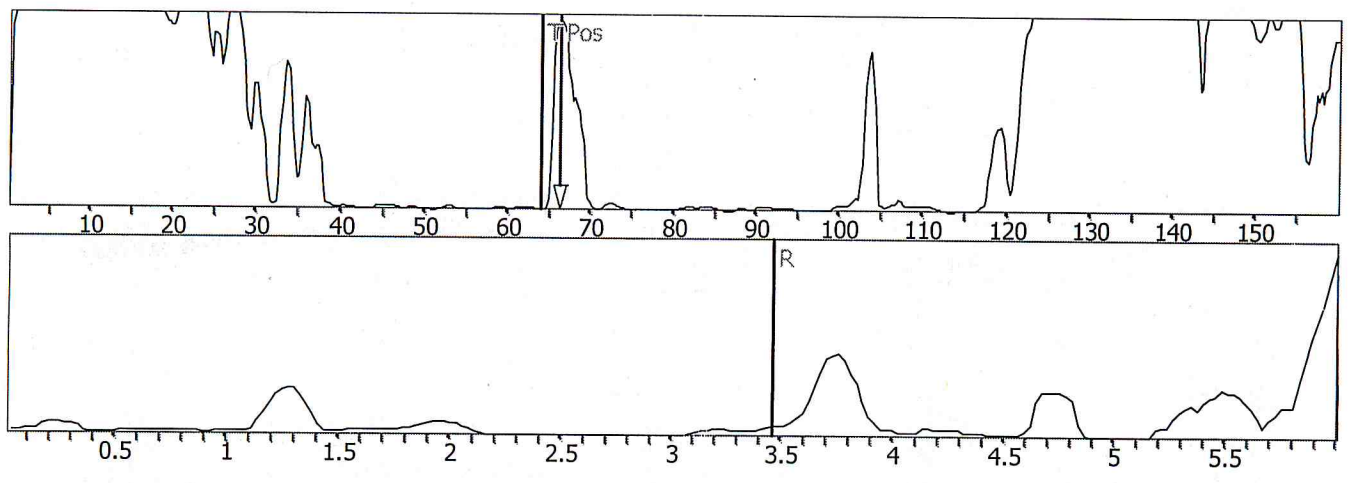
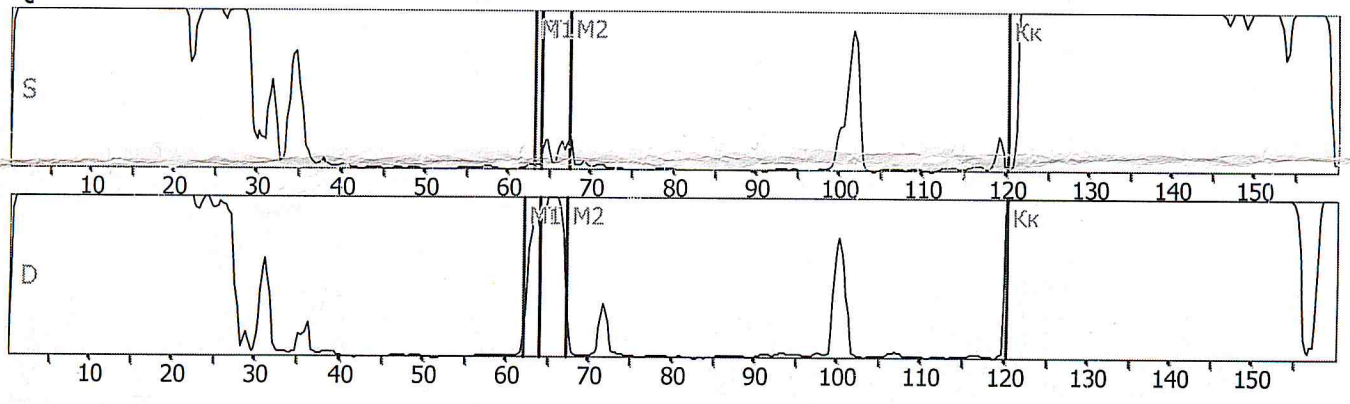


Медицинский центр "ДИАЦЕНТ"
 г.Караганда, пр-т Строителей 19
 тел.(7212)73-67-18, 77-15-35
 Гос. лицензия №0010150 DM



A-эхо Средний S_D 1МГц V1 - M $\frac{63}{61.9}$ V2 - Kк 120.1 ССИ - ИМП - T 63.7 См -0.5 Len $\frac{4.2}{5.1}$ Pos - dT -

Q -



Заключение:

- Смещение срединных структур не выявлено.
- Гидроцефальные признаки выражены слабо, внутреннего характера
- Сигнал М-эхо не расщеплён Ширина III желудочка- 5,5мм
- Пульсация не напряжена, не усилена, индекс Q- 5,5 , норма:30- 50.
- Дополнительные импульсы высокая амплитуда, средней амплитуды, единичные.
- Нормотония

