



Государственное бюджетное учреждение здравоохранения Свердловской области  
детская клиническая больница восстановительного лечения Научно-практический центр  
Областной детской офтальмологической центр

620149, г. Екатеринбург, ул. акад. Бардина, 9а

Тел. (343) 287-77-70, тел./факс 240-36-97 e-mail: karyakin@bonum.info

### Выписка из истории болезни № 3085

**Белоусова А.Д., 2 г 2 мес.,** находилась в офтальмологическом отделении ОДОЦ НПЦ «Бонум» на комплексном обследовании с 01.08.2016 г. по 01.08.2016 г.

**Диагноз: Двусторонняя ретинобластома, OS T1bN0M0; гр.В, частичная регрессия после ПХТ. Анофтальм справа.**

**01.08.2016 г. проведено обследование под наркозом:**

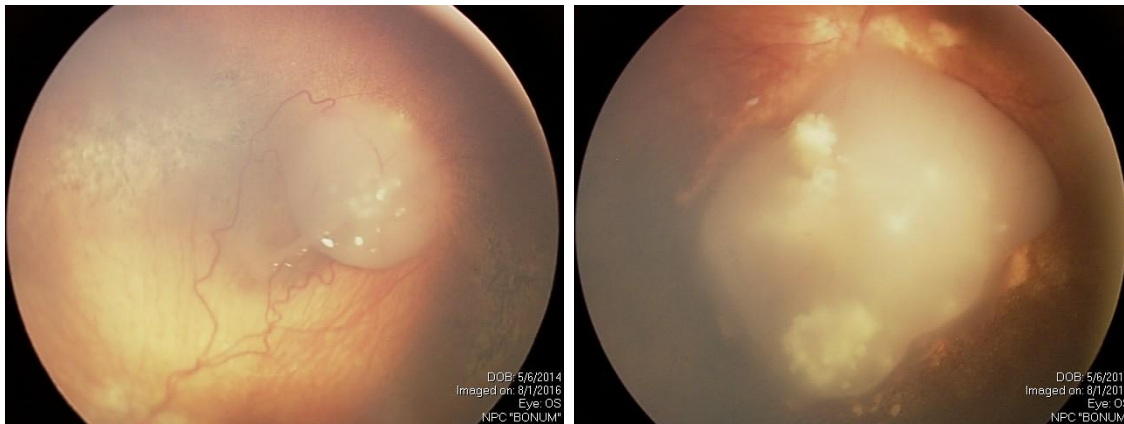
OD – веки и придатки глаза не изменены, анофтальм, конъюнктивальная полость глубокая, бледно-розового цвета, отделяемое скудное слизистое.

OS – спокоен, веки и придатки глаза не изменены, конъюнктив бледно-розовая, чистая, роговица сферичная, прозрачная, передняя камера средней глубины, влага чистая, хрусталик прозрачный, рефлекс частично розовый.

**Осмотр глазного дна на RetCam II в условиях мед.мидриаза:**

OS – два крупных опухолевых очага с экзофитным ростом, вовлечением ДЗН, макулярной зоны. ДЗН визуализируется с нижней стороны. Локальная отслойка сетчатки, единичные кальцинаты. Ход сосудов извитой, вены расширены, извиты.

В сравнении с данными от 11.2016 г. – уменьшение размеров опухолевых очагов.



ВГД OS 14 мм рт.ст.

В – скан: OD – анофтальм.

OS – в области ДЗН и в нижнем квадранте “+” ткань.

Выписывается без перемен.

**Рекомендовано:**

1. Наблюдение и лечение онколога ОДКБ № 1.

Лечащий врач Карякин М.А. / \_\_\_\_\_ /

Зав. отделением Захарова Т.А. / \_\_\_\_\_ /