

ВЫПИСКА ИЗ ИСТОРИИ РАЗВИТИЯ РЕБЕНКА (Ф-112)

ФИО: Хертек Алдын-Сай Мергеновна
Дата рождения: 20 октября 2004 г. (8 лет)
Адрес: Республика Тыва, г. Кызыл, ул. Правобережная, 52, кв. 9
Свидетельство о рождении: I-ЛЖ № 548863
Страховой медицинский полис: 1789599779000054
СНИЛС: 135 792 583 96
Справка: серия МСЭ-2009 № 0196026 от 22.04.2010 г.
Код по МКБ-10: Н 47.2
Профиль: офтальмология
ВМП: 11 00007

Основной диагноз: Частичная атрофия зрительных нервов обоих глаз.

Сопутствующий диагноз: ДЦП, спастическая диплегия. Симптоматическая эпилепсия в стадии ремиссии (5 лет 8 мес.), задержка психомоторного развития.

Жалобы: на отсутствие предметного зрения обоих глаз.

Анамнез заболевания: с 2005 года наблюдается у детского офтальмолога с диагнозом: Частичная атрофия зрительных нервов обоих глаз. С 2006 года ежегодно проходила обследование и проводились операции: ветросклеропломбирование и акупунктурное введение аллопланта во Всероссийском центре глазной и пластической хирургии в г. Уфа. 2 раза в год регулярно наблюдается у детского офтальмолога по месту жительства. Рекомендованы повторное обследование и операция в г. Уфа в апреле 2013 г.

Анамнез жизни: ребенок от I беременности, протекавшей на фоне: в I половине – токсикоза, угрозы выкидыша, во II половине – угрозы преждевременных родов. Преждевременные роды в 32 недели, родовое излитие околоплодных вод. ВУИ – ЦМВ. Родилась весом - 2050 грамм, ростом - 42 см, оценкой по шкале Апгар 4 балла, через 5 минут - 5 баллов. Окружность головы 31 см, окружность груди 28 см. Состояние при рождении ребенка тяжелое. Из родильного дома переведена в ОПН на 7 суток. В ОПН около месяца лечилась и обследовалась с клиникой энцефалопатии, недоношенности I степени, атрезией ушной раковины и слухового прохода. Выписана под наблюдением участкового педиатра, сурдолога, невролога по группе риска. В дальнейшем наблюдается отставание в нервно-психическом, физическом и речевом развитии.

Регулярно наблюдается и получает лечение у детского невролога с трехмесячного возраста с диагнозом: ДЦП, спастическая диплегия, симптоматическая эпилепсия в стадии ремиссии (5 лет 8 мес.), задержка психомоторного развития.

Профилактические прививки по календарю.

Перенесенные заболевания: ОРВИ и ринофарингиты 2-3 раза в год, ветряная оспа, склонность к запорам.

Аллергологический анамнез и наследственность не отягощены.

Объективный статус: состояние удовлетворительное. В сознании. Не лихорадит. Самочувствие не страдает. Кожные покровы и видимые слизистые чистые, бледно-розовые. Подкожно-жировой слой развит удовлетворительно. В легких дыхание везикулярное, хрипов нет. Сердечные тоны ясные, ритмичные. Живот мягкий, безболезненный. Печень не увеличена, селезенка не пальпируется. Диурез в норме.

Локальный статус: VIS ОД движение руки у лица
OS движение руки у лица.

Объективно: ОН – спокойные, оптические среды прозрачные. Глазное дно: ДЗН серый, уменьшен в размере, границы четкие, сосуды сетчатки сужены.

Осмотрена специалистами:

Невролог: 12.04.2013 г. – ДЦП, спастическая диплегия. Симптоматическая эпилепсия в стадии ремиссии (5 лет 8 мес.).

Стоматолог: 12.04.2013 г. – здорова.

Лор: 12.04.2013 г. – здорова. ВАР: атрезия слухового прохода справа.

Лабораторно-инструментальное обследование:

Общий анализ крови (развернутый) от 08.04.2013 г. – Hb – 145 г/л, Le- 8.7×10^9 /л, СОЭ – 8 мм/ч. ФЛА С/38 М/3 Л/59.

Биохимический анализ крови от 08.04.2013 г. – билирубин: общий – 15 мк ммо, прямой – 18%, непрямой – 82%, белок – 73 г/л, КА – 3,7 мм, АЛТ – 14,0 МЕн; сахар – 4,4 ммоль/л, мочевины – 3,69 ммоль/л.

ИФА на HBsAg от 07.03.2013 г. – отрицательный.

ИФА на антиHCV Ag от 07.03.2013 г. – отрицательный.

Анализ крови на RW от 08.04.2013 г. – отрицательный.

Анализ крови на ВИЧ от 07.03.2013 г. – отрицательный.

Общий анализ мочи от 08.04.2013 г. – прозрачная, уд.вес 1000, белок – нет, Le – 0-1-1 в п/зр.

Анализ кала на я/г и соскоб от 08.04.2013 г. – не обнаружено.

Мазок из носа зева на палочки дифтерии от 08.04.2013 г. – палочки дифтерии не выявлены.

Направляется на оперативное лечение во Всероссийский центр глазной и пластической хирургии в г. Уфа.

Лечащий врач:

Заведующая поликлиникой:

Монгуш Е.Э.

Монгуш З.Д.

ВЫПИСКА ИЗ ИСТОРИИ РАЗВИТИЯ (Ф-112)

ФИО: Хертек Алдын-Сай Мергеновна

Дата рождения: 20 октября 2004 г.

Адрес: Республика Тыва, г. Кызыл, ул. Правобережная, 52 кв. 9

Свидетельство о рождении: I-ЛЖ № 548863

Страховой медицинский полис: 1789599779000054

СНИЛС: 135 792 583 96

Справка: МСЭ-2009 № 0196026 от 22.04.2010 г.

Код по МКБ: G80.8

Профиль: ортопедия

ВТМП: 16.00.007.

Основной диагноз: Двусторонние подвздошные вывихи обоих бедер. Флексионно-приводящая контрактура тазобедренных суставов, флексионная контрактура коленных суставов, эквино-варо-приведенная деформация обеих стоп тяжелой степени. Состояние после операции в НИИТО г. Новосибирска 14.06.2012 г.

Сопутствующий диагноз: ДЦП, спастическая диплегия. Симптоматическая эпилепсия в стадии ремиссии (5 год 8 мес.), синдром Веста, задержка психомоторного развития. Частичная атрофия зрительных нервов обоих глаз.

Жалобы: Ребенок самостоятельно не ползает, не ходит.

Анамнез заболевания: С возраста 1 мес. регулярно наблюдается и получает лечение у невролога с диагнозом: ДЦП, спастическая диплегия, симптоматическая эпилепсия в стадии ремиссии (5 лет 8 мес.), грубая задержка психомоторного развития.

В год 2 раза получает лечение (сосудистыми, ноотропными препаратами, проходит курсы ЛФК, массажа, физиолечения.)

С 2005 г. наблюдается у офтальмолога с диагнозом: частичная атрофия зрительных нервов обоих глаз. С 2006 г. ежегодно проходит обследование во Всероссийском центре глазной и пластической хирургии в г. Уфа, проводятся операции: ветросклеропломбирование и акупунктурное введение аллопланта.

В сентябре 2008 г. в Новосибирском филиале Института клинической реабилитации и в декабре 2010 г. в г. Кызыле произведены микрооперации на мышцах (фибротомии) по методу профессора В.Б. Ульзибата. Осмотрена 13.04.2012 г. ортопедом-хирургом НИИТО г. Новосибирска, рекомендовано оперативное лечение на базе института.

14 июля 2012 г. в НИИТО г. Новосибирска проведены операции:

1. Деторсионно-варизирующая остеотомия проксимального отдела бедренной кости, ацетабулопластика, открытое вправление вывиха слева.
2. Деторсионно-варизирующая остеотомия проксимального отдела бедренной кости, ацетабулопластика, открытое вправление вывиха справа.

Послеоперационное состояние без осложнений, выписалась в удовлетворительном состоянии, под наблюдением ортопеда и невролога по месту жительства. В настоящее время готовится в плановом порядке в НИИТО г. Новосибирска удалять конструкции.

Анамнез жизни: Ребенок от I беременности, протекавшей на фоне в I половине – токсикоза, угрозы выкидыша, во II половине – угрозы преждевременных родов. Преждевременные роды в 32 недели, родовое излитие околоплодных вод. ВУИ– ЦМВ. Родилась весом- 2050 грамм, ростом - 42 см, оценкой по шкале Апгар 4 балла, через 5 минут - 5 баллов. Окружность головы 31 см, окружность груди 28 см. Состояние при рождении ребенка тяжелое. Из родильного дома переведена в ОПН на 7 сутки. В ОПН около месяца лечилась и обследовалась с клиникой энцефалопатии, недоношенности I

степени, атрезией ушной раковины и слухового прохода. Выписана под наблюдением участкового педиатра, сурдолога, невролога по группе риска. В дальнейшем наблюдается отставание в нервно-психическом, физическом и речевом развитии.

Профилактические прививки по возрасту.

Перенесенные заболевания: ОРВИ и ринофарингиты 2-3 раза в год, склонность к запорам.

Аллергологический анамнез: спокоен.

Объективный статус: Общее состояние по основному заболеванию средне тяжелое. Самочувствие умеренно страдает. На осмотр реагирует неадекватно. Кожные покровы чистые, бледно-розовые. Видимые слизистые чистые, розовые, умеренной влажности. ПЖК развита умеренно, распределена равномерно. Периферические лимфоузлы не увеличены. Носовое дыхание свободное, отделяемого нет. Слизистая зева розовая. При осмотре грудная клетка не изменена. Перкуторно над легкими ясный легочный звук, аускультативно – в легких везикулярное дыхание без хрипов. Внешне область сердца не изменена. Перкуторно: границы сердца в пределах возрастной нормы. Тоны сердца ритмичные. ЧСС – 100 ударов в минуту. При осмотре живот участвует в акте дыхания равномерно. При пальпации живот мягкий, безболезненный. Печень и селезенка не увеличены. Стул через 3 дня, оформленный. Мочевыделение свободное, безболезненное.

Локально: Ребенок не ходит, не ползает, передвигается сидя, отталкиваясь руками, эквино-варо-приведенная деформация обеих стоп тяжелой степени, ограничение движений в коленном и голеностопном суставах.

Осмотрена специалистами:

Невролог 04.02.2013 г.: ДЦП, спастическая диплегия. Симптоматическая эпилепсия в стадии ремиссии (5 лет 8 мес.).

Лабораторно-инструментальное обследование

Общий анализ крови (развернутый) от 07.03.2013 г. – Hb – 145 г/л, Le- 8.7×10^9 /л, СОЭ – 8 мм/ч. ФЛА С/38 М/3 Л/59.

Общий анализ мочи от 07.03.2013 г. – прозрачная, уд.вес 1000, белок – нет, Le – 0-1-1 в п/зр.

Биохимический анализ крови от 07.03.2013 г. – билирубин: общий – 15 мкмоль/л, прямой – 18%, непрямой – 82%, белок – 73 г/л, КА – 3,7 мм, АЛТ – 14,0 МЕн; сахар – 4,4 ммоль/л, мочевины – 3,69 ммоль/л.

ИФА на HBsAg от 07.03.2013 г. – отрицательный.

ИФА на антиHCV Ag от 07.03.2013 г. – отрицательный.

Анализ крови на RW от 07.03.2013 г. – отрицательный.

Анализ кала на я/г+соскоб от 07.03.2013 г. – не обнаружено.

Направляется на оперативное лечение в отделении детской ортопедии Научно-исследовательского Института травматологии и ортопедии в г. Новосибирске для удаления конструкций.

Лечащий врач:

Заведующая поликлиникой:



Чимит-Дамбаа Ш.А.

Монгуш З.Д.



ФГБУ "НИИТО"
Минздравсоцразвития
России

Хертек Алдын-Сай Мергеновна

Возраст: **7**

Пол: **Ж**

Отделение детской ортопедии №2

№ истории болезни: **51182**

Адрес: г.Новосибирск, ул. Фрунзе, 17

Регистратура: 8-383-363-31-31

Отдел госпитализации: 8-800-200-02-92 (8-383-201-19-29)

Выписной эпикриз

Период госпитализации: с 13.06.2012 по 22.06.2012

Диагноз заключительный: Детский церебральный паралич: спастическая диплегия. Спастическая нестабильность тазобедренных суставов, двухсторонние подвздошные вывихи бедер. Флексионно-приводящая контрактура тазобедренных суставов, флексионная контрактура коленных суставов, состояние после этапа оперативного лечения (июнь 2012 г.), эквино-плоско-вальгусная деформация обеих стоп, тяжелой степени.

Операции:

1. Деторсионно-варизирующая остеотомия проксимального отдела бедренной кости, ацетабулопластика, открытое вправление вывиха слева. 14.06.2012
2. Деторсионно-варизирующая остеотомия проксимального отдела бедренной кости, ацетабулопластика, открытое вправление вывиха справа. 14.06.2012

Послеоперационное течение: без особенностей

Динамика состояния, статус при выписке: гипсовые повязки не беспокоят. периферических расстройств нет. Асептические повязки сухие.

Рекомендации: 1. Фиксация правой/левой н/конечности гипсовой повязкой 10 недель от момента операции.

На период гипсовой иммобилизации:

1. Гипс беречь, противополежневые мероприятия. Уход за кожными покровами ежедневно, уход за повязкой.
2. Наблюдение ортопедом и неврологом по месту жительства. Наблюдение детского ортопеда НИИТО (383) ? 363-31-31 (добавочный 13-46)
3. Соблюдение ортопедического режима. Активизация в пределах кровати: выкладывание на живот. Переворот ребенка на живот одновременно с туловищем (повязка в одной плоскости). Исключить вертикальную нагрузку на повязку!
5. Препараты кальция курсами в возрастных дозировках, диета с достаточным содержанием кальция.
5. Проведение освидетельствования на МСЭК по месту жительства.

Через 10 недель после операции снять гипсовую повязку у ортопеда по месту жительства либо в НИИТО (предварительно согласовать время по тел. (383) ? 363-31-31 (добавочный 13-46 Рыжиков Дмитрий Владимирович), выполнить рентген-контроль (обзорная рентгенография таза (в прямой проекции с захватом обоих тазобедренных суставов на одной пленке, в положении легкого отведения ног, надколенник по средней линии, ноги не приводить!), контрольный плановый осмотр детским ортопедом НИИТО с решением вопроса о тактике дальнейшего ведения пациента.

При отсутствии возможности проведения очного контрольного обследования в НИИТО по месту жительства снять гипсовую повязку и провести рентгенологическое обследование и выслать рентгенограммы на детское отделение НИИТО для заочной консультации: 630091, Россия, г.Новосибирск, ул. Фрунзе, 17, детское отделение, Рыжикову Дмитрию Владимировичу или отсканированные рентгенограммы выслать по e-mail DRyjikov@niito.ru , (ASemenov@niito.ru)

До получения результатов заочной консультации активизация ребенка запрещена, категорически исключить приведение бедра и наружную ротацию.

1. Ношение шины Виленского (с отведением от вертикальной оси тела на 30 гр.), шину снимать только на время проведения гигиенических процедур во время которых исключить приведение ног.

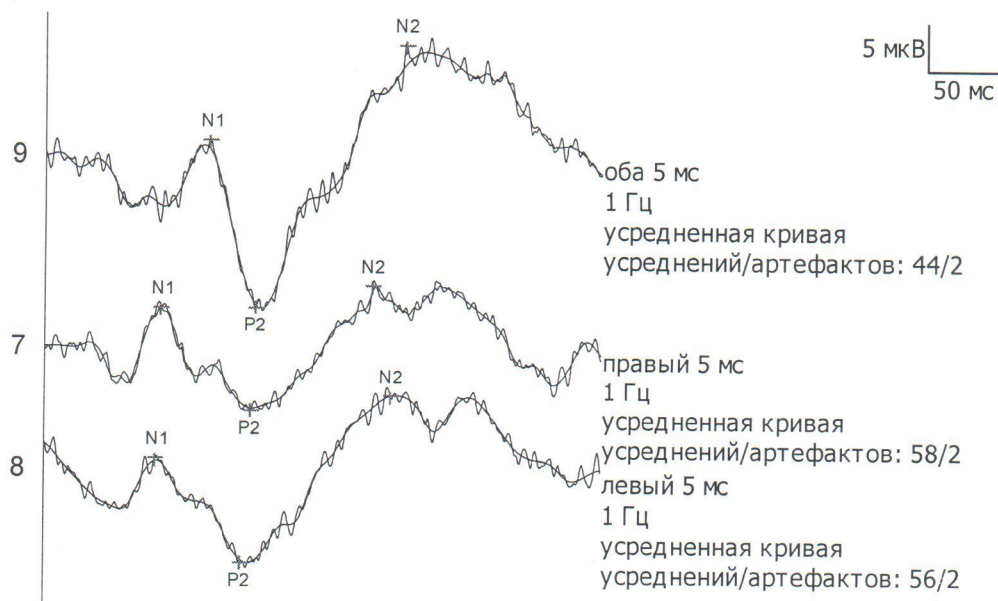
ФЕДЕРАЛЬНОЕ ГОСУДАРСТВЕННОЕ УЧРЕЖДЕНИЕ
 «ВСЕРОССИЙСКИЙ ЦЕНТР ГЛАЗНОЙ И ПЛАСТИЧЕСКОЙ ХИРУРГИИ
 ФЕДЕРАЛЬНОГО АГЕНТСТВА ПО ЗДРАВООХРАНЕНИЮ И СОЦИАЛЬНОМУ РАЗВИТИЮ»

450075, РФ, Республика Башкортостан, г.Уфа, ул. Зорге, 67/1
 тел. (3472) 2372329, факс (3472) 2489938 Эл. почта: alloplant@bashnet.ru, www.alloplant.ru

Отдел нейрофизиологии
Протокол обследования (ЗВП)

Пациент: Хертек Алдын-Сай Мергеновна, 4 года

Дата: 19.01.2009



OU-V ответ на вспышку регистрируются нестабильные ответы деформированной структуры.

Амплитуда ответов 50% от нормы значительно увлеченной латентности.

Заключение.

OU-Нарушение функций элементов проводящего звена зрительного анализатора, которое проявляется в значительном замедлении скорости проведения информации до центральных отделов.

В сравнении с данными от 21.11.2007г отмечается увеличение амплитуды ответов при увеличении латентности (OS).

Результаты обследования ограничено удовлетворяют клиническим критериям достоверности из-за возраста пациента.

м.н.с. отд. нейрофизиологии

Сироткина И.В.



МИНИСТЕРСТВО ЗДРАВООХРАНЕНИЯ РОССИЙСКОЙ ФЕДЕРАЦИИ
ФГУ ВСЕРОССИЙСКИЙ ЦЕНТР ГЛАЗНОЙ И ПЛАСТИЧЕСКОЙ ХИРУРГИИ

alloplant®

450075, РОССИЯ, БАШКОРТОСТАН, УФА, Р. ЗОРГЕ, 67/1, ТЕЛЕФОН (347) 290-31-64

МАГНИТНО-РЕЗОНАНСНАЯ ТОМОГРАФИЯ

Протокол №: 7618 от 27.11.2007 года

ФИО: Хертек Алдын-Сай Мергеновна

Дата рождения: 20.10.2004 года (3)

На серии сагиттальных, аксиальных и коронарных МР-томограмм головного мозга, взвешенных по T1 и T2, выявляется расширение субарахноидальных пространств в лобных, теменных и височных областях до 0,5–1,0 см. Субарахноидальное пространство задней черепной ямки локально расширено до 2,71 x 1,85 x 2,59 см. В височных областях зоны кортикальных инфарктов. В подкорковых структурах визуализируются единичные ликворные кисты, размерами 0,3–0,7 см (последствия лакунарных инфарктов). Желудочковая система: боковой желудочек слева расширен до 3,13 см, справа расширен до 3,21 см, боковые желудочки асимметричны, крыши передних и задних рогов боковых желудочков уплощены, умеренный перивентрикулярный отек. Прозрачная перегородка в заднем отделе расщеплена до 0,3 см. Зрительные нервы визуализируются, зрительный перекрест визуализируется нечетко, патологически измененного сигнала нет. Структура гипофиза без патологии.

МР-данных за объемное образование не выявлено.

—

Результат МР-томографии сопоставить с клиническими данными.

Заключение: Последствия постгипоксической сосудистой ишемии.

МРТ признаки внутричерепной гипертензии.

Внутренняя гидроцефалия.

Врач КАНТЮКОВА Г.А.

№

ФИО: Хертек Алдын-Сай Мергеновна

200

г. Кызыл, ул. Ленина Дата рождения: 20 октября 2004 г.

Адрес: Республика Тыва, г. Кызыл, ул. Правобережная, 52 кв. 9

Диагноз: ДЦП, спастический тетрапарез. Симптоматическая эпилепсия в стадии ремиссии (1 год 2 мес.). Врожденная атрофия зрительных нервов обоих глаз.

Сопутствующий: Спастическая контрактура тазобедренных суставов и косолапость.

Жалобы: не сидит, не ползает, не ходит, не разговаривает.

Анамнез жизни: Ребенок от первой беременности, протекавшей токсикозом в 1 половине, угрозой выкидыша, внутриутробное инфицирование – ЦМВ. Состояние ребенка при рождении очень тяжелое, масса 2050 грамм, длина 42 см., окружность головы 32 см., окружность груди 28 см., оценка состояния здоровья по шкале Апгар 4 балла. С разлитым цианозом, дыхательными расстройствами, угнетением ЦНС, интубация трахеи, ИВЛ, катетеризация пупочной вены, введен сурфактант эндотрахеально. Экстубирован на третьи сутки, пупочный катетер удален на 4 сутки.

На шестые сутки переведена в ОПН с диагнозом ППЦНС, синдром угнетения ЦНС. Недоношенность первой степени. Конъюгационная желтуха. ВАР: атрезия ушной раковины и слухового прохода справа. С трех лет инфекция мочевыводящих путей, наблюдалась су невролога, КИНЭ – VIII – 08 г., ОРВИ – 3-4 раза в год, прививки все согласно возраста.

Анамнез заболевания: наблюдаются у невролога с 1 месяца. В 3 месяца был поставлен диагноз: внутренняя гидроцефалия. С 6 месяцев – угрожаемый по ДЦП, задержка моторного развития. В 11 месяцев – судороги в виде спазмов.

На ЭЭГ от 19.01.06 г.: диффузные изменения б. э. активности головного мозга органического генеза. Фокус эпилептической активности височно-теменной затылочной области. Был поставлен диагноз: симптоматическая эпилепсия. Последние судороги в июле 2007 года на фоне высокой температуры 39⁰С. Получают противосудорожное лечение: депакин сироп – утром 4 мл, днем 3 мл, вечером 3 мл.

На НСГ от октября 2004 г. – периваскулярная киста с 2-х сторон.

НСГ от 13.01.05 г. – умеренная внутренняя гидроцефалия, периваскулярная псевдокиста с 2-х сторон, кровоизлияние в сосудистое сплетение.

На МРТ головного мозга от 17.03.05 г. – гипогенезия мозолистого тела. Умеренно выраженная гидроцефалия.

В возрасте с 6 месяцев оформлена инвалидность от сурдолога по поводу атрезии ушной раковины и слухового прохода. В 3 года 5 месяцев переоформление инвалидности по ДЦП.

В ноябре 2005 г. проконсультирована в г. Новосибирске, был выставлен диагноз: эпилептическая энцефалопатия, синдром Веста, последствие

ППЦНС, агенезия мозолистого тела, сообщающаяся гидроцефалия, синдром ДЦП, спастический тетрапарез, грубая задержка психомоторного развития, частичная атрофия зрительных нервов. Получала лечение: курс дексаметазона, депакин, диакарб, аспаркам, глюконат кальция, витамин В6.

В сентябре 2006 г. обследована во Всероссийском центре глазной и пластической хирургии в г. Уфе, проведена операция: ретросклеропломбирование и акупунктурное введение аллопланта. Рекомендовано повторное обследование через 1 год. В ноябре 2007 г. проведена повторная операция: ретросклеропломбирование и акупунктурное введение аллопланта.

МРТ от 27 ноября 2007 г.: последствия постгипоксической сосудистой ишемии. МРТ признаки внутричерепной гипертензии. Внутренняя гидроцефалия.

С 30.11.07 г. обследовалась в РДКБ г. Москвы. На КЭЭГ: в левой теменно-затылочной области регистрируются локальные изменения биопотенциалов в виде доминирования моно- и дифазных острых волн в сочетании с группами тета-активности частотой до 100 мкв. Пик-волновой активности не регистрируется.

Анализ на концентрацию вальпроевой кислоты в крови - 87 мкг/мл. Назначено лечение: депакин сироп – утром 4 мл, днем 3 мл, вечером 3 мл, тегретол ретард 0,2 ¼ (утром, вечером при возобновлении судорог), кудесан, элькар, ноотропил, мильгамма, берлитион.

В неврологическом статусе: обращенную речь понимает частично. Речь на уровне звуков. Взгляд не фиксирует. Периодические плавающие движения глазных яблок. Голова гидроцефальной формы. Мышечный тонус повышен, с рук Д=S, с ног больше Д=S, по спастическому типу.

При опоре – эквинусная установка стоп. Голова опускается. Контрактура голеностопных суставов, тазобедренных, отведено Д – 70°, S – 65°.

Переворачивается, на четвереньках не стоит, самостоятельно не сидит, не ходит. Навыки опрятности контролирует частично.

Направляется в ЗАО «Институт клинической реабилитологии» г. Новосибирск для оперативного лечения.

Лечащий врач

Заведующий отделением:



ВЫПИСКА ИЗ ИСТОРИИ РАЗВИТИЯ ФП2

ФИО: ХЕРТЕК АЛДЫН-САЙ МЕРГЕНОВНА

Дата рождения: 20 октября 2004 г.

Адрес: Республика Тыва г. Кызыл ул. Кочетова, 68, кв. 31

ДИАГНОЗ: Органическое поражение ЦНС, агенезия мозолистого тела, спастический тетрапарез, грубая задержка психомоторного развития, гидроцефальный синдром, аффективно-респираторный синдром. Врожденный порок развития ушной раковины и атрезия слухового прохода справа.

ЖАЛОБЫ: Беспокойна, не сидит, лежа на животе голову не удерживает, не ползает, не переворачивается, плохо реагирует на звуки.

АНАЛИЗ ЖИЗНИ: Ребенок от первой беременности, протекавшей токсокозом I половины, угрозой выкидыша, во II половине – угроза преждевременных родов.

Роды I, преждевременные, в 32 недели. Дородовое излитие околоплодных вод. Внутриутробное инфицирование – ВПГ, ЦМВ.

Состояние ребенка при рождении очень тяжелое, масса 2050 г, длина 42 см, голова 31 см, окружность груди 28 см, оценка состояния здоровья по шкале Апгар 4б-5б. С разлитым цианозом, неадекватным дыханием, проведена интубация трахеи, ИВЛ, катетеризация пупочной вены, введен сурфактант эндотрахеально. Экстубирован был на третьи сутки, пупочный катетер удален на 4 сутки.

АНАМНЕЗ ЗАБОЛЕВАНИЯ: Впервые у невропатолога в 3 месяца с жалобами на беспокойство, плохой сон. Был выставлен диагноз: гипоксическое ишемическое поражение ЦНС, внутренняя гидроцефалия, перивентрикулярная псевдокиста с двух сторон, кровоизлияние в сосудистое сплетение.

Проведенное лечение: актовегин, В12, диакарб, аспаркам, пантогам, кавинтон, никотинования кислота. Дальнейшее лечение продолжено в условиях стационара в 4 месяца (витамины В1, В6, В12, цефазолин, диакарб, аспаркам, танакан, магне В6, пантогам, глицин, люминал, физиолечение, массаж.), выписан на амбулаторное лечение продолжено в 6 месяцев (раствор алсэ, витамины В6, В12, раствор актовегина в/м, пантогам, мидокалм, массаж расслабляющий).

В июне 2005 года был консультирован специалистами из психоневрологического санатория «Синеглазка», рекомендованное лечение: кортексин, В12, церебралезин, глиатимин.

ОБСЛЕДОВАНИЕ: 17.05.2005г. НСГ головного мозга. Врожденный порок развития головного мозга. Частичная агенезия мозолистого тела. Септо-хиазмальный порок головного мозга, угрожаемый по атрофии головного мозга. Стеноз отверстия Монро с 2-х сторон. Общая гидроцефалия.

1. Биохимический анализ крови
Са – 2.34; Сахар – 4,05 мм/л; Общий белок – 71 г/л
2. Общий анализ крови: Нб – 109 г/л; Z – 5.0*10; СОЭ – 18 мм/ч
3. Кровь на RW ; ЭМ-отрицательный
4. Общий анализ мочи: Б – нет; Эпит. Пл – 9-10 в п/з
5. Мазок из зева: Палочки дифтерии не выделены
6. Кал на я/г и диз. Группа не выделены

Палочки дизентерии и тифо-паратифозной группы из зева и носа не выделены

Офтальмолог: Гемангиома верхнего века.

Направляется для дальнейшего обследования и лечения в г.Москва НИИ педиатрии и детской хирургии.

Лечащий врач:
Председатель ВК:



Кыргыз А.Н.
Куулар Н.К.



**Негосударственное учреждение здравоохранения
Дорожная клиническая больница.
Диагностический центр.
Магнитно-резонансная томография.**

НОВОСИБИРСК 630002

ТЕЛ. (383) 229-26-30, 229-39-25

Дата: 06.12.05

Код исследования: 1608

Отделение:

амб.

Ф.И.О.

Хертек А.М.

Год рождения:

2004 г.

Описание: Проведена МР-томография головного мозга и начального отдела спинного в аксиальной, сагиттальной и фронтальной плоскостях с шагом сканирования 4 мм.

На T1 взвешенных изображениях были визуализированы: полушария мозга, подкорковые образования, зрительный бугор, гипофиз, мозжечок, мост, продолговатый мозг, желудочковая система мозга.

Кости черепа и полушария мозга асимметричны в затылочной и лобной областях. Срединные структуры не смещены, гипофиз оттеснен книзу, расширенной хиазмальной цистерной, доли дифференцируются, сигнал в пределах долей однороден, объемных изменений не выявлено.

Желудочковая система - размеры боковых желудочков увеличены (ширина на середине тел - 2.3 см.), асимметрична (правый желудочек расширен по сравнению с левым), 3 желудочек расширен до 0.85 см., 4 желудочек расширен и деформирован, отмечается расширение субарахноидальных пространств (более слева) в височно-теменных, параконвексально в теменных, лобных областях, предмостовые и гипофизарные, обходящая цистерны расширены. Большая цистерна мозга расширена и кистозно изменена, ее размеры - 3.9x1.5 см.

Выявлены кистозные микро очаги подкорковых образований мозга слева, пониженной интенсивности на T1 взвешенных изображениях, локализованные паравентрикулярно, размерами - 0.3 см., правой теменной доли, локализованные паравентрикулярно выше уровня тел боковых желудочков, размерами - 0.3 см., пониженной интенсивности на T1 взвешенных изображениях, с четкими контурами. Выявлены единичные микро очаги подкорковых образований мозга слева, повышенной интенсивности на T1 взвешенных изображениях, локализованные паравентрикулярно, размерами - 0.25 см. Выявлена гипотрофия корковых отделов мозга лобных и височных долей. Миелинизация мозга снижена.

Прозрачная перегородка расширена.

Патологических изменений височных костей, внутреннего уха с обеих сторон не выявлено.

Вероятен блок току ликвора на уровне большого затылочного отверстия. В шейном отделе спинного мозга патологических изменений не выявлено.

Заключение: Кистозные микро очаги подкорковых образований мозга слева, правой теменной доли врожденного характера. Микро очаги подкорковых образований мозга вследствие диapedезных кровоизлияний. Наружная и внутренняя асимметричная гидроцефалия обтурационной природы. Вероятен блок току ликвора на уровне большого затылочного отверстия. Расширение базальных цистерн пространств головного мозга. Рекомендована консультация нейрохирурга, контрольная томография через 10-12 месяцев.

Врач: Е.Л.Зеленцов

Описание исследования Хертек А.М.

Общая характеристика ЭЭГ в покое:

ФОН .

Наблюдается значительно дезорганизованная альфа-активность в виде отдельных волн очень высокой амплитуды (до 733 мкВ), низкого индекса (до 24 %), нерегулярная (с разбросом частот 6.8-9.7 Гц), с преобладанием заостренных волн, наиболее выраженная в правой теменной области (P4). Модуляции по амплитуде отсутствуют.

Бета-активность в виде групп волн среднего индекса (до 37%), очень высокой амплитуды (до 597 мкВ), низкой частоты, наиболее выраженная в правой теменной области (P4). **(Возможно присутствие МИОГРАММЫ!)**

Доминирует тета-активность в виде групп волн частотой 4.3 Гц, очень высокой амплитуды (до 644 мкВ), с фокусом в правой теменной области (P4).

Изменение ЭЭГ при провоцирующих ФП:

По сравнению с фоном произошли значимые (более чем в 3 раза) изменения мощности ритмов ЭЭГ в следующих ФП:

ФТ-3 , 00:01:39 , длит 6 сек,

Возможно наличие пароксизмальной активности! (скачок мощности ЭЭГ сигнала в 7 раз). Дельта активность: повысилась до значимой; максимальная выраженность в левой переднелобной области (Fp1).

ФТ-15 , 00:02:47 , длит 6 сек,

Возможно наличие пароксизмальной активности! (скачок мощности ЭЭГ сигнала в 6 раз). Дельта активность: повысилась до значимой; максимальная выраженность в затылочно-теменной и правой задневисочной областям (O1 PZ OZ T6 P4).

ФТ-3-27 , 00:03:02 , длит 7 сек,

Возможно наличие пароксизмальной активности! (скачок мощности ЭЭГ сигнала в 6 раз). Дельта активность: повысилась до значимой; максимальная выраженность в левой лобно-передневисочной, левой задневисочной, правой передневисочной, правой височной и затылочной областям (F7 Fp1 F3 T5 F8 T6 OZ T4).

ГВ1 , 00:03:24 , длит 4 сек,

Возможно наличие пароксизмальной активности! (скачок мощности ЭЭГ сигнала в 6 раз). Бета активность: снизилась до незначимой. Дельта активность: повысилась до значимой; максимальная выраженность в левой переднелобной и центральной областям (Fp1 CZ).

Заключение: Фокальные неэпилептические патологические изменения с вовлечением срединных структур мозга.

РЕСПУБЛИКАНСКАЯ БОЛЬНИЦА № 1 г. КЫЗЫЛ
МАГНИТНО-РЕЗОНАНСНАЯ ТОМОГРАФИЯ
ГОЛОВНОГО МОЗГА.

№ 614	ОТ	17.03.05г.
Ф.И.О		ХЕРТЕК АЛДЫН-САЙ
ВОЗРАСТ		4 мес.

Исследование проведено в аксиальной, сагиттальной, фронтальной проекциях срезами толщиной 8 мм.

На полученных изображениях определяется широкое стояние тел боковых желудочков, частичное недоразвитие мозолистого тела (отсутствие задней половины мозолистого тела).

Боковые желудочки в умеренной степени расширены в объёме, без дислокации срединных структур. Субарахноидальное пространство больших полушарий прослеживается.

Гипофиз четко дифференцируется, в размерах не увеличен. Структура его паренхимы гомогенна. Зрительные нервы идентичны с обеих сторон. Краниовертебральный переход без особенностей.

ЗАКЛЮЧЕНИЕ: Гипогенезия мозолистого тела. Умеренно выраженная гидроцефалия.

ВРАЧ:



/В.Н. ШЛЕМЕНКО/