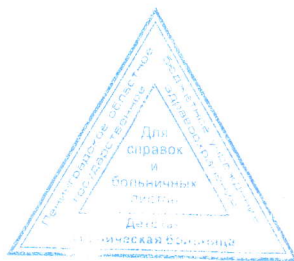


Сиротка
Варвара Александровна
Роженица, 2002 г.р.,
в том, что овер
более все известно
у ЦЛХ "ДКБ".

30.03.16





Ленинградское Областное Государственное
Учреждение Здравоохранения

Детская Клиническая Больница

Хирургическое отделение

Тел. 542-65-87

Выписная справка

История болезни №2631.

Фамилия, имя : Иванова Ангелина Юрьевна, 13 лет.

Диагноз: Карцинома области твердого неба.

Дата госпитализации: 20.03.2016г.- 12.04.2016г.

21.03.16г. Операция: Биопсия области твердого неба.

01.04.16г. выполнено МСКТ – данных за вторичное поражение легких не получено.

04.04.16г. выполнено КТ: КТ- признаки органических изменений головного мозга не выявлено. МСКТ – признаки образования в области твердого неба справа. Для уточнения выявленных изменений рекомендовано МСКТ – ангиография.

05.04.16г. выполнено МСКТ – признаки образования в области твердого неба справа.

Результат биопсии от 28.03.2016г. №194- морфологическая картина, вероятно, свидетельствует о росте карциномы в плеоморфной аденоме. Для уточнения диагноза материал направлен на ИГХ исследование.

ИГХ №384/2016г.- учитывая клинические данные, морфологическую картину и фенотип опухолевого поражения можно думать о мезэпителиальной карциноме.

Клинический анализ крови от 01.04.2016г.

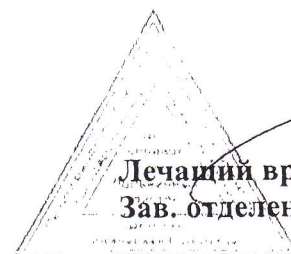Эр *10 ¹² / л	Нв г/л	Лейк *10 ⁹ /л	Эоз %	Баз %	Миел %	Нейтрофилы			Мон %	Лимф %	Тром *10 ⁹ / л	Ht	СОЭ мм/ч
						Юн	п/я	с/я					
4,49	104	12,6	2	-	-	-	6	31	10	51	306		14

Биохимия крови от 07.04.2016г.- общий белок-73г/л, мочевиная-2,5ммоль/л, креатинин-0,06, калий- 4,3ммоль/л, натрий-143ммоль/л, АЛТ- 16Ед/л

Рекомендации:

1)Ребенок переводится в НИИ онкологии им. Петрова по согласованию с зав. отделением детской онкологии Кулевой С.А.

Дата: 12.04.2016г.



Лечащий врач:
Зав. отделением:

(Батманов М.И.)
(Мартинен М.С.)



**Федеральное государственное бюджетное учреждение
«Научно-исследовательский институт онкологии имени Н.Н. Петрова»
Министерства здравоохранения Российской Федерации
(ФГБУ «НИИ онкологии им. Н.Н. Петрова» Минздрава России)**

197758, Санкт-Петербург, пос. Песочный, ул. Ленинградская, дом 68
Тел.: (812) 439-9555. Факс: (812) 596-8947. Эл.почта: oncl@ion.spb.ru
ИНН 7821006887 КПП 784301001

СПРАВКА №

25.04.2016

Иванова Ангелина Юрьевна 13 лет, находилась в отделении химиотерапии и комбинированного лечения злокачественных опухолей у детей с «12» апреля 2016г. по «25» апреля 2016г.

Диагноз: Миоэпителиома твердого неба справа.

Лабораторные анализы

- Клинический анализ крови (13.04.2016): Эр 4,63¹²/л, Нв 121 г/л, Лей 7,94x10⁹/л, Тц 338x10⁹/л.
- Б/химический анализ крови (13.04.2016): АЛТ 10,40, Ед/л, АСТ 21,80 Ед/л, билирубин общий 20,90 мкмоль/л.
- Ан. мочи (13.04.2016): без патологии.
- Группа крови А (II), Rh положительная

Инструментальное обследование:

УЗИ щитовидной железы, околушных, шейных, подчелюстных л.у. от 13.04.16:
Щитовидная железа без патологии, околушные, шейные л.у. не увеличены, структура не изменена. Умеренная гиперплазия подчелюстных узлов, без нарушения кортико-медулярной структуры узлов (справа до 17,5 мм, слева до 13,6 мм).

Пересмотр гистологического материала (НИИ онкологии) от 19.04.16 № 97940 морфологическая картина и иммунофенотип характерны для миоэпителиомы. Однако, малое количества материала не позволяет исключить плеоморфную аденому, полиморфноклеточную карциному слюнных желез и миоэпителиальную карциному. Рекомендовано повторить биопсию.

Трепан биопсия образования твердого неба справа от 22.04.16:

Цитологическое исследование от 22.04.16: процесс расценивается как миоэпителиальная опухоль без уточнения злокачественного потенциала.

Гистологический материал в работе.

Рекомендации:

1. Наблюдение хирурга по месту жительства.
2. Явка на контрольный осмотр после получения результатов гистологического заключения. Дальнейшая тактика будет определена по результатам гистологического заключения.

Больничный лист по уходу не выдавался.

Заведующий отделением:
Лечащий врач:



Профессор, д.м.н. С.А.Кулева
Е.М. Сенчуров