

Handwritten signature in blue ink.

Протокол обследования *МДР*

Пациент: Борчук Иван Максимович, 4 года

Дата: 25.01.2012

Отделение: Психоневрологическое -2 дневного пребывания

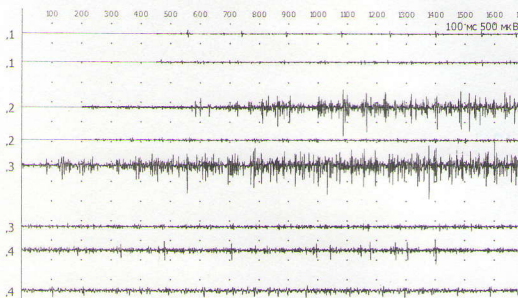
Диагноз: Врожденное нейромышечное заболевание

Обследование выполнил врач: Велюгина В.М.

Проба 1. Поверхностная ЭМГ. Интерференционная кривая

3к: d, Abductor hallucis, Tibialis, l4 L5 S1

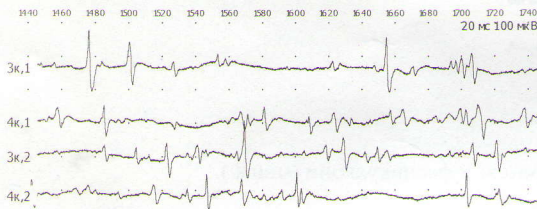4к: s, Abductor hallucis, Tibialis, l4 L5 S1



Проба 2. Поверхностная ЭМГ. Спонтанная активность

3к: d, Abductor hallucis, Tibialis, l4 L5 S1

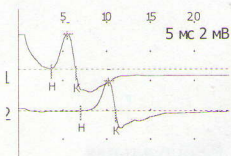
4к: s, Abductor hallucis, Tibialis, l4 L5 S1



Спонтанная активность: потенциалы фибрилляций (множ.); фасцикуляции (множ.).

Проба 3. Стимуляционная ЭМГ. СРВ моторная

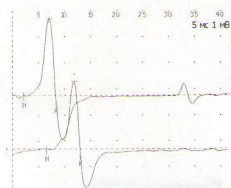
3к: d, Abductor hallucis, Tibialis, l4 L5 S1



Амплитуда М-ответа при стимуляции в дистальной точке **2,41** мВ (норма 3-10 мВ). Резидуальная латентность 2,59 мс (норма 2 мс). Скорость на отрезке 1-2 **55,3** м/с. Норма скорости 40-60 м/с.

Проба 4. Стимуляционная ЭМГ. СРВ моторная

4к: s, Abductor hallucis, Tibialis, l4 L5 S1



Амплитуда М-ответа при стимуляции в дистальной точке **2,94** мВ (норма 3-10 мВ). Резидуальная латентность **0,54** мс (норма 2 мс). Скорость на отрезке 1-2 **37** м/с. Норма скорости 40-60 м/с.