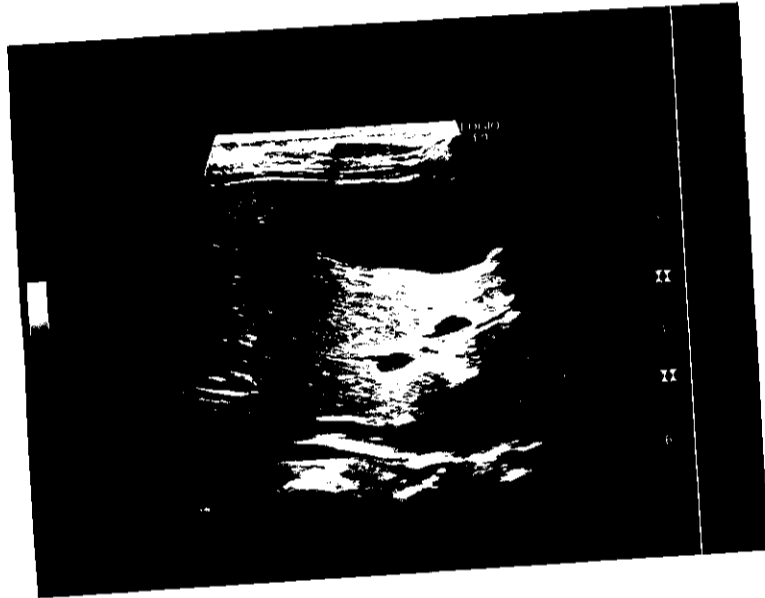


КЛИНИКА «DIXION»  
 Адрес: г. Орел, ул.Тургенева, 42  
 Тел.: (4862) 76-00-00, 47-00-00  
 www.dixon-clinic.ru

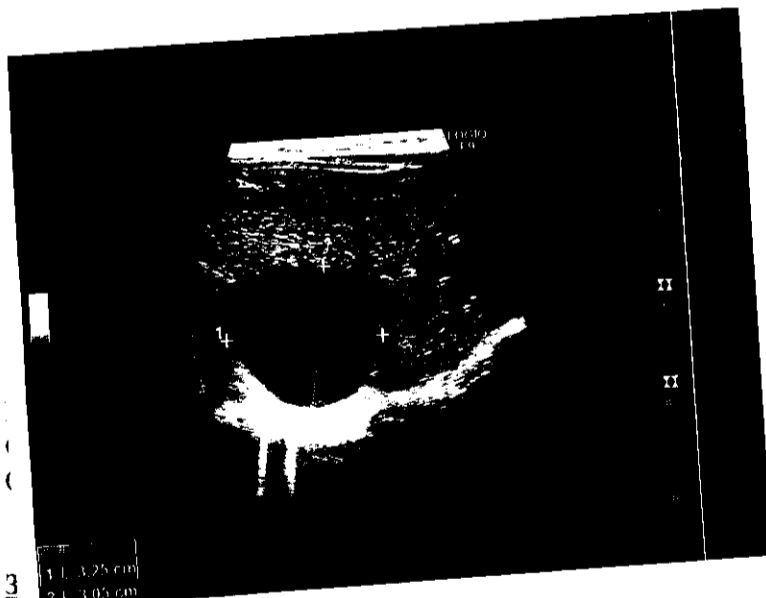0241 от 28.07.2010  
 от 02.03.2011

**органов брюшной полости**



о  
 мы: обычная

уются  
 ю, по передней поверхности, определяется  
 и низкой эхогенности (взвесь) , контур  
 изация не прослеживается, окружающие ткани



мм.

ная

чая

11 3,25 cm  
 21 3,05 cm

Светлана Васильевна

Ультразвуковое заключение не является диагнозом и подлежит обязательной интерпретации лечащим врачом

## Ультразвуковое исследование органов брюшной полости

**ФИО:** КОЛЕСОВ Павел Михайлович, 2013 г.р.

**Дата исследования:** 06.08.2015 08:33

Акустический доступ: без особенностей

### **ПЕЧЕНЬ:**

Размеры и форма: без особенностей

Правая доля, ПЗР: 90 мм. Левая доля, ПЗР: 40 мм.

Контуры ровные, четкие, капсула дифференцируется отчетливо

Структура паренхимы: без особенностей, эхогенность паренхимы: обычная

Сосудистый рисунок паренхимы: сохранен (норма)

Воротная вена в воротах печени: не изменена

Внутрипеченочные желчевыводящие протоки: не дифференцируются

Очаговые изменения: в правой доле 5-6 сегмент, подкапсульно, по передней поверхности, определяется анэхогенное образование неправильной формы, с включениями низкой эхогенности (взвесь), контур неровный, четкий 39x30x27 мм, с тонкой капсулой, васкуляризация не прослеживается, окружающие ткани не изменены

Свободная жидкость: нет

Забрюшинные, парааортальные лимфоузлы: не увеличены

Мезентериальные лимфоузлы: не увеличены

### **ЖЕЛЧНЫЙ ПУЗЫРЬ И ПРОТОКИ:**

Размеры: не увеличен.

Структура стенок: не изменены. Структура полости: однородная

Перегибы, перетяжки: лабильный перегиб в области тела

Конкременты: не выявлены

Холедох: не расширен

Просвет: свободен

### **ПОДЖЕЛУДОЧНАЯ ЖЕЛЕЗА:**

Размеры: без особенностей

Толщина головки 9.2 мм, толщина тела 6.6 мм, толщина хвоста 11 мм.

Контуры четкие, ровные

Структура паренхимы: однородная, эхогенность паренхимы: обычная

Панкреатический проток: не изменен

Объемные образования: не выявлены

### **СЕЛЕЗЕНКА:**


Размеры: 74x29 мм. Контуры: четкие, ровные

Структура паренхимы: однородная, эхогенность паренхимы: обычная

Объемные образования: не выявлены

### **Заключение:**

Эхографические признаки кисты правой доли печени.

Врач  Прохорова Светлана Васильевна

Ультразвуковое заключение не является диагнозом и подлежит обязательной интерпретации лечащим врачом